



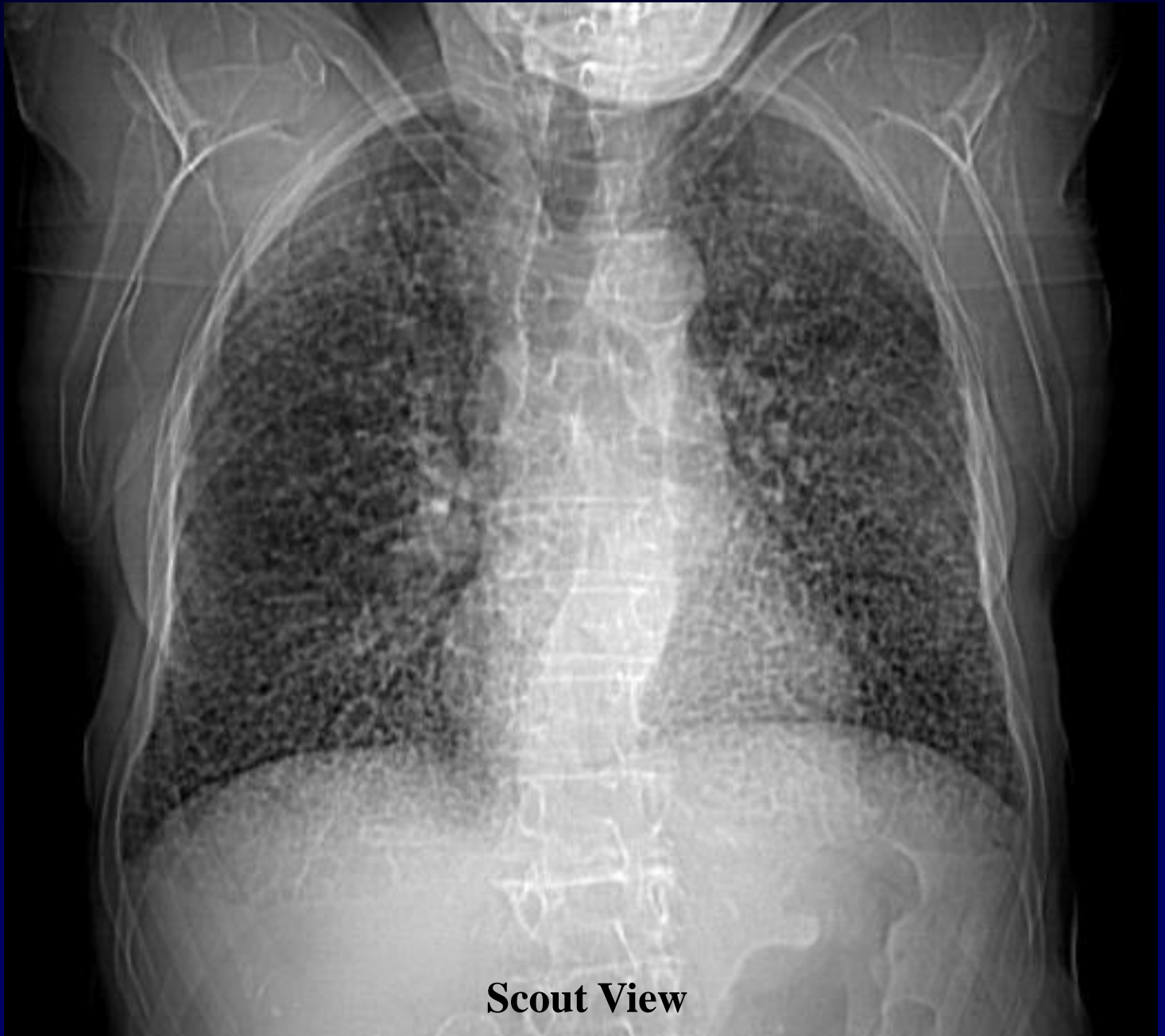
Alexis LACOUT

Femme de 77 ans

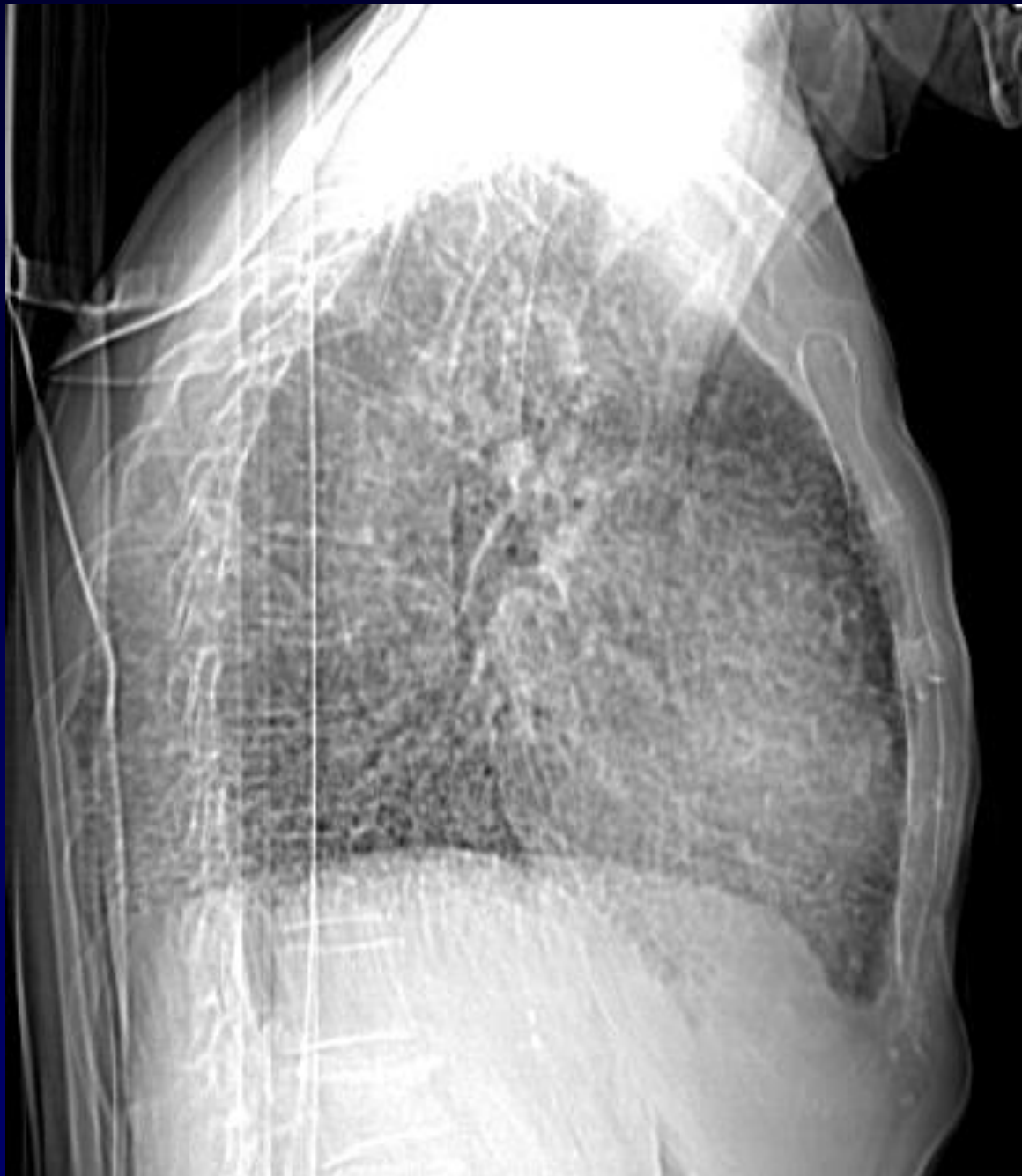
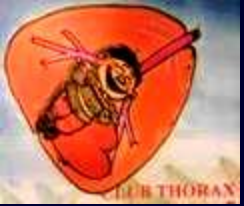Insuffisance respiratoire ; VEMS : 1400 ml PO₂ : 47.2

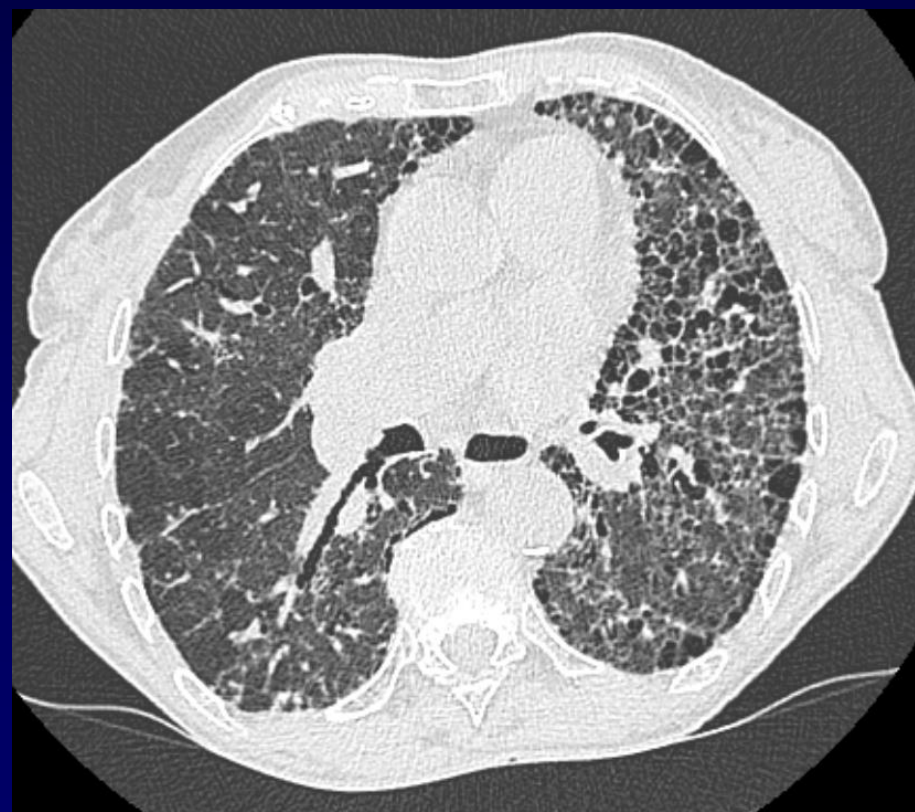
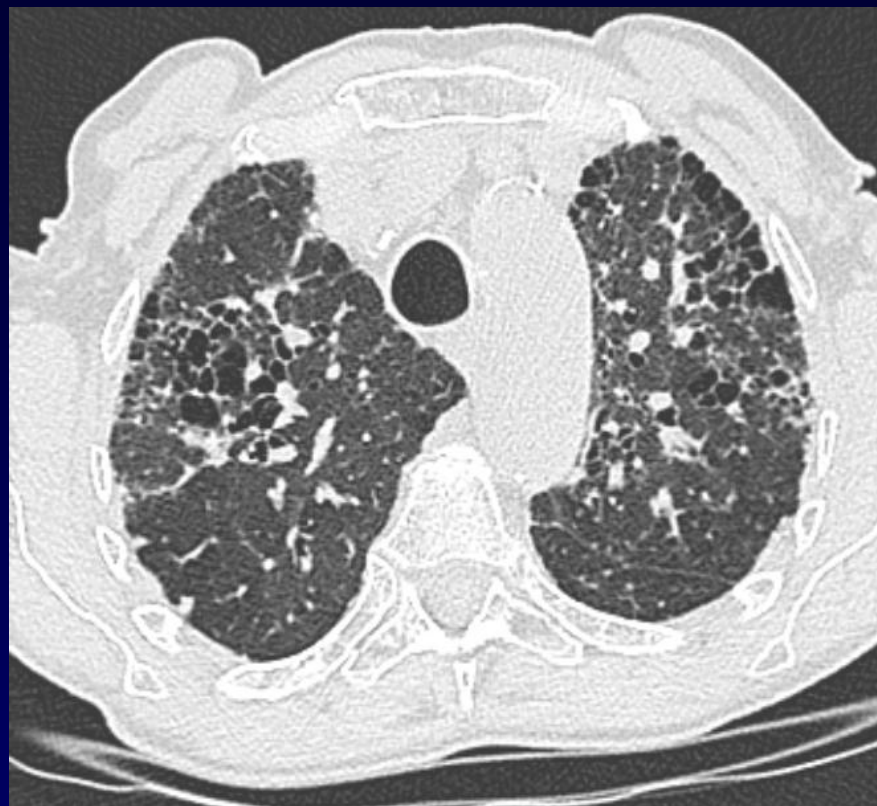
Oxygénothérapie au long cours

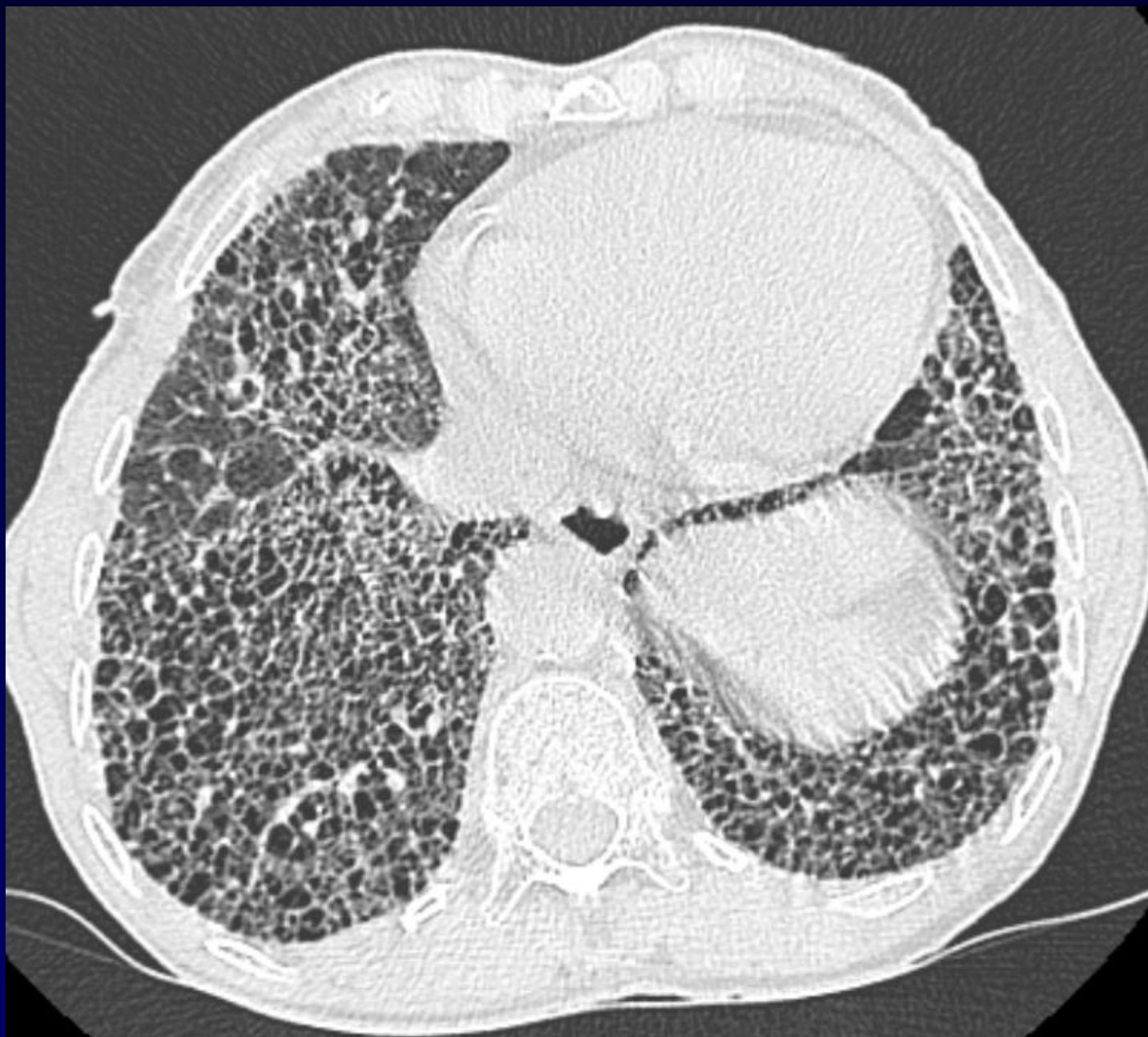
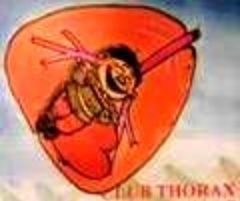Dyspnée, ronchus, piaulants

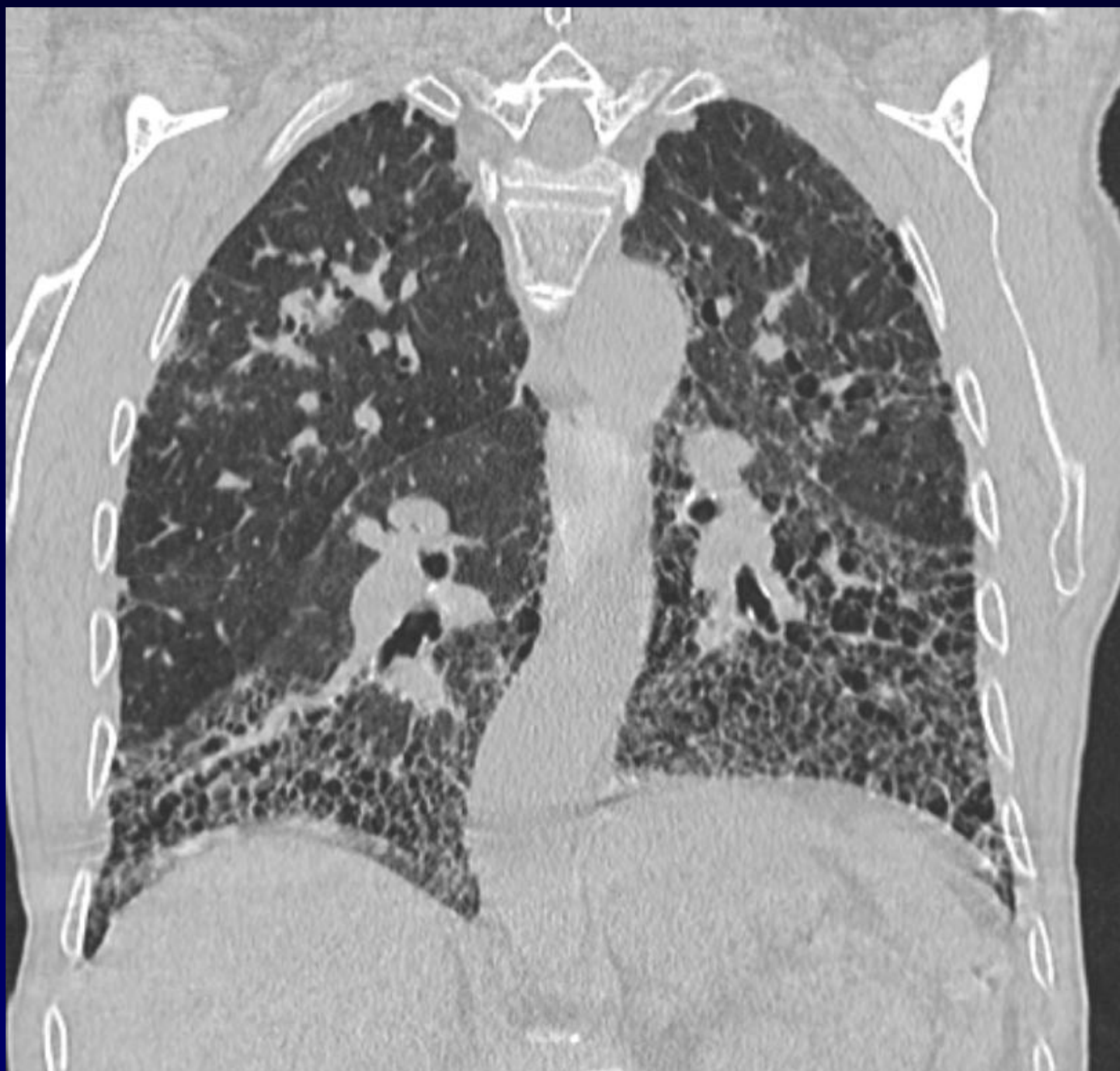

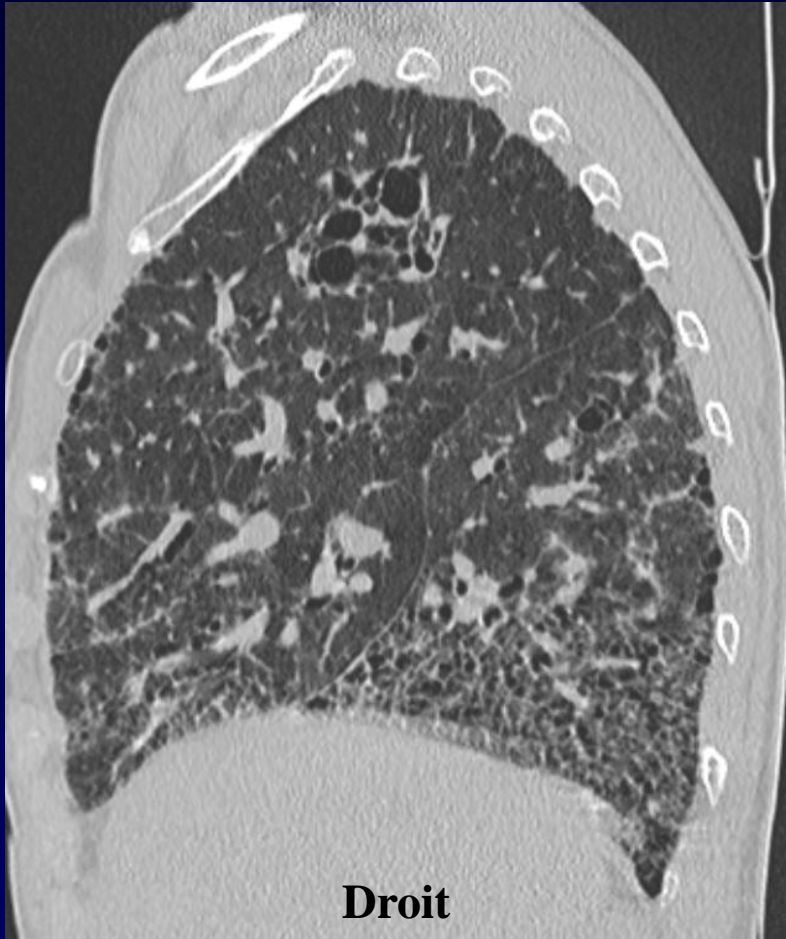
Scout View





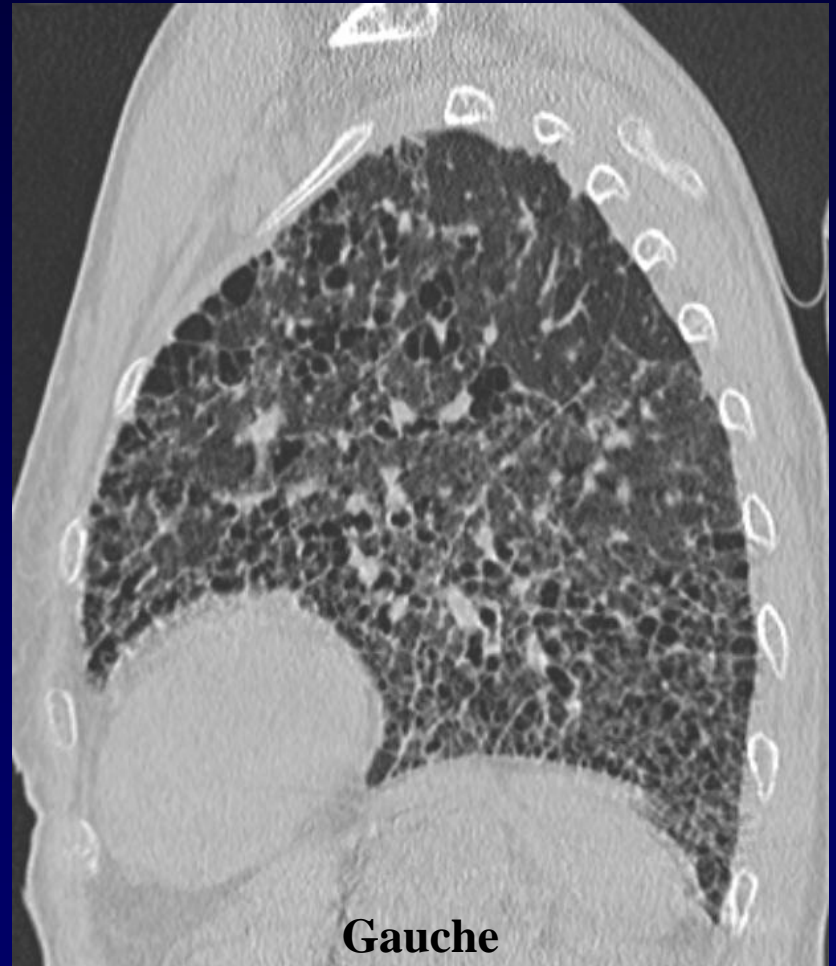




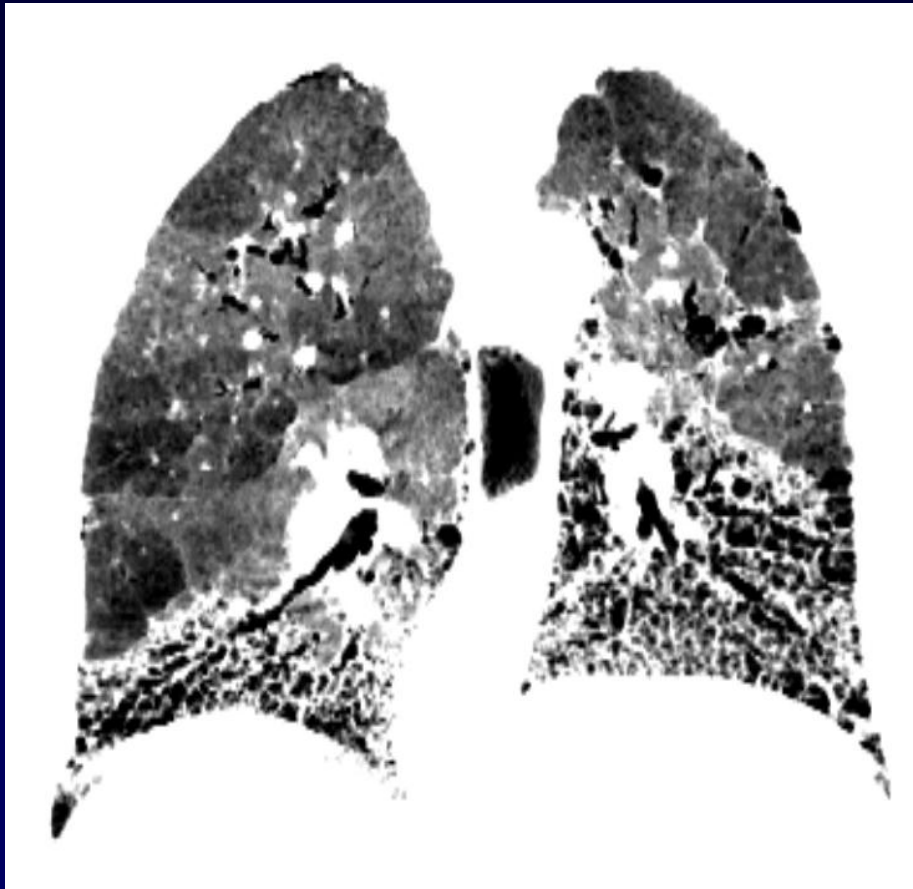


Droit

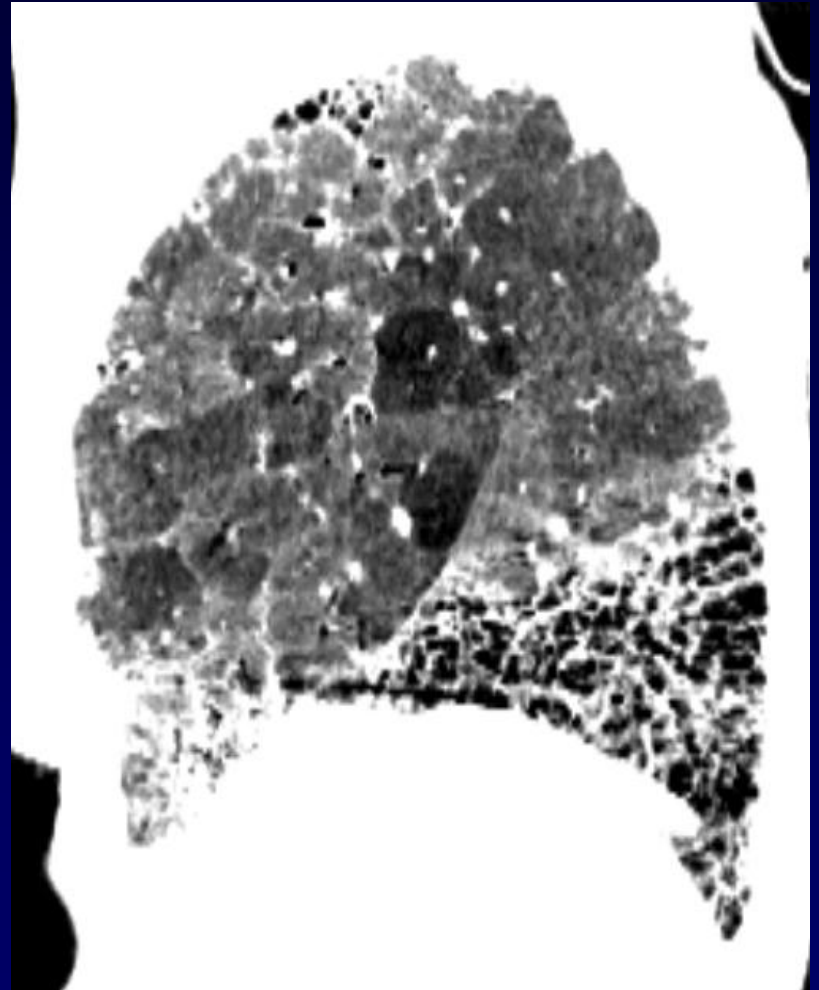
Pour mémoire, petite scissure incomplète

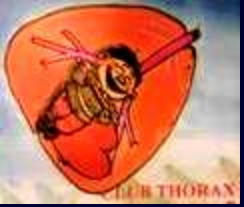

Gauche

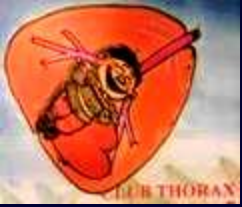

minimip





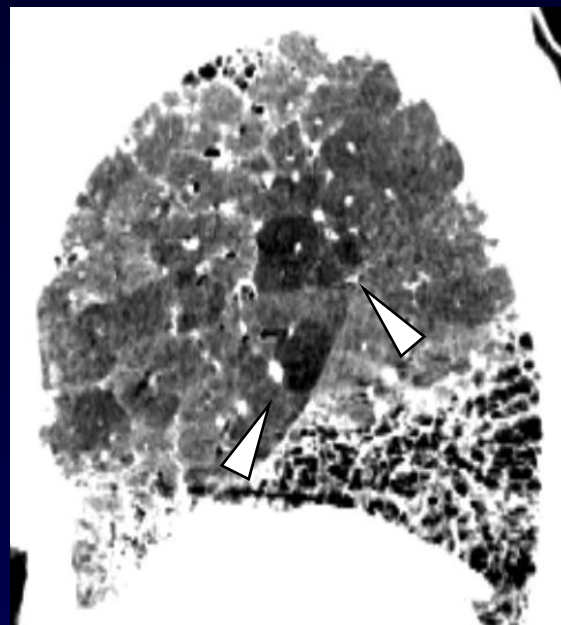
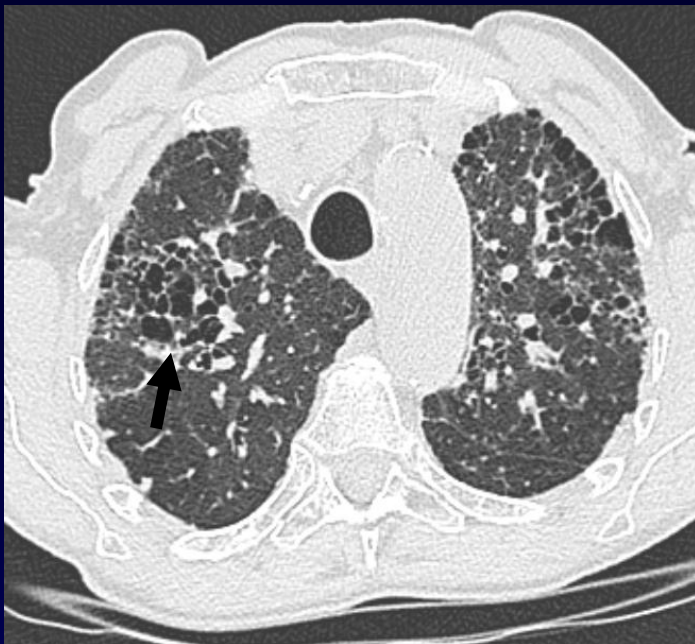
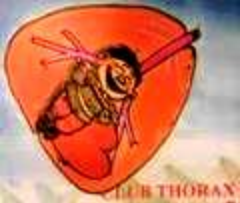Diagnostic ?



Diagnostic

Fibrose pulmonaire

Fibrose compliquant une **maladie des éleveurs de volailles** (pneumopathie d'hypersensibilité)



Rayon de miel fibreux (petites cavités coalescentes sur plusieurs couches, flèches) ; lobules trappés (têtes de flèche). Entre autres, cette fibrose se différencie de la fibrose pulmonaire idiopathique sur **l'anamnèse** (exposition aux allergènes), la présence d'une fibrose n'atteignant **pas électivement la périphérie du poumon**, les **lobules secondaires trappés**.

Trappage ; perfusion en mosaïque évocatrice de **bronchiolite constrictive**.

